Aus dem pathologischen Institut der Universität München.

Ueber einen Fall von akuter haemorrhagischer disseminierter Myelitis im Anschluss an einen paranephritischen Abszess.

Inaugural-Dissertation

zur

Erlangung der Doktorwürde

in der

gesamten Medizin

verfasst und einer

hohen medizinischen Fakultät

der

Kgl. bayer. Ludwig-Maximilians-Universität zu München

vorgelegt von

HERMANN BOEHM.

München 1909

Kgl. Hofbuchdruckerei Kastner & Callwey.

Aus dem pathologischen Institut der Universität München.

Ueber einen Fall von akuter haemorrhagischer disseminierter Myelitis im Anschluss an einen paranephritischen Abszess.

Inaugural-Dissertation

zur

Erlangung der Doktorwürde

in der

gesamten Medizin

verfasst und einer

hohen medizinischen Fakultät

der

Kgl. bayer. Ludwig-Maximilians-Universität zu München

vorgelegt von

HERMANN BOEHM.

München 1909
Kgl. Hofbuchdruckerei Kastner & Callwey.

Gedruckt mit Genehmigung
der medizinischen Fakultät
der Universität München.

Referent:
Herr Professor Dr. Borst.

„Während der klinische Begriff der akuten Myelitis ein relativ gut abgegrenzter ist, gibt es wenige Fragen in der Pathologie der Nervenkrankheiten, bezüglich derer die Meinungen der Autoren so sehr differieren, einem Abschluss der Diskussion noch so ferne sind, als gerade über die pathologische Anatomie und Abgrenzung der Myelitis." Mit diesen Worten leitete Redlich[22]) sein Referat auf dem 19. Kongress für innere Medizin im Jahre 1901 ein. Seither ist viel auf diesem Gebiet gearbeitet worden; namentlich in der ersten Hälfte des letzten Dezenniums brachte fast jedes Jahr zahlreiche, zum Teil sehr wertvolle Abhandlungen. In der jüngsten Zeit sind die Veröffentlichungen, soweit sie nicht kasuistischen Inhaltes sind, merklich spärlicher geworden; nicht als ob das Interesse abgeflaut wäre oder die Frage als nicht mehr diskutabel, als geklärt erschien — es hat vielmehr den Anschein, als ob die Autoren Schmaus[16]) beipflichteten, der sich von einem Versuch, die noch dunklen Fragen des Myelitisbegriffes zu entwirren, erst dann etwas versprach, wenn „neue, unsere Anschauungen über den Entzündungsbegriff von Grund aus umgestaltende Tatsachen" gefunden sind. — Wir stehen heute in der Definition und Abgrenzung der akuten Myelitis noch auf dem gleichen Standpunkt, den Redlich vor neun Jahren mit den oben zitierten Worten gekennzeichnet hat. Neue ausschlaggebende Gesichtspunkte wurden in die Frage nicht hineingetragen, die alten Gegensätze bestehen noch; und diese sind recht beträchtlich.

So verlangt Storch für die Diagnose der Rückenmarksentzündung weiter nichts als eine Exsudation einer eiweisshaltigen Flüssigkeit, welche je nach den verschiedenen Härtungsmitteln zu einer bald feinkörnigen, bald homogenen Masse erstarre und zunächst in den perivaskulären Lymphräumen, später auch im Ge-

webe nachzuweisen sei. Auf dem gleichen weitherzigen Standpunkt steht v. Kahlden[22]), der wie Storch das Oedem als einzigen, aber massgebenden Ausdruck der Myelitis ansieht und auch einfache degenerative Veränderungen im Rückenmark zur Entzündung rechnet. Er stützt sich dabei auf die Zieglersche[25]) Lehre, der die Entzündung als degenerative Gewebsläsion definiert, auf die sekundäre Alterationen der Gefässwände folgen, die dann ihrerseits wieder zu exsudativen Vorgängen führen. — In direkten Gegensatz zu diesen beiden Autoren stellt sich Mager[6]), der in kleinzelligen Infiltrationen der Gefässwand das entscheidende Kriterium für die Rückenmarksentzündung sieht, „gleichgültig, ob im Gewebe Leukozytenansammlung besteht (was nach seiner Schätzung nur in etwa 20 % der sogenannten akuten Myelitiden der Fall ist) oder nicht". Mancherlei Versuche wurden unternommen, eine Annäherung zwischen diesen divergierenden Ansichten zu vermitteln. So lässt Redlich[22]) die rein akuten Degenerationsvorgänge im Rückenmark nicht als Entzündung gelten, stellt aber andererseits nicht das strenge Postulat Magers, sondern hält auch anderweitige Veränderungen, die neben der Degeneration bestehen, wie Blutungen oder ausgesprochenes Oedem, für hinreichend zur Bezeichnung Myelitis. Die Existenz eines einzelnen histologischen Zeichens, aus dem allein schon mit Sicherheit Myelitis diagnostiziert werden könne, stellt er überhaupt in Abrede. Nur aus dem Ensemble der Veränderungen hält er die Diagnose für statthaft. — Schmaus[16]) leitet die Berechtigung, die degenerative Myelitis zur Entzündung zu rechnen, aus den „lückenlosen Uebergängen" von rein degenerativer bis rein infiltrierender Myelitis und aus der verstärkten Transsudation ab. Dabei hat er aber auch nur diejenigen Fälle im Auge, bei denen neben den Degenerationsvorgängen noch entzündliche Infiltration oder entzündliches Oedem vorhanden ist, da nur bis zu diesen Formen die „Reihe der lückenlosen Uebergänge" reicht, nicht aber bis zu jenen, wo das Oedem als Stauungs- oder hydrämisches Oedem aufzufassen ist. Die unumgängliche Notwendigkeit einer entzündlichen Infiltration bestreitet er dagegen. — Das Tierexperiment, das sonst zur Klärung von Streitfragen beizutragen pflegt, hat in diesem Punkte so gut wie versagt, ja, es hat fast noch mehr Verwirrung hinzugebracht. Unter ganz gleichen Bedingungen vorgenommene Versuche führten zu ganz verschiedenen Resultaten bezüglich der histologischen Befunde (Hochhaus[3]), Marinesco und Andere). — Von manchen Autoren wurde auch die Aetiologie

mit zur Feststellung des Myelitisbegriffes herbeigezogen; so z. B. von Bruns[1]) und von Strümpell[22]), welch letzterer namentlich die exogene Natur des Prozesses für die Diagnose Entzündung in den Vordergrund gerückt haben will. Gegen die Wichtigkeit der Aetiologie sträubt sich Schmaus[16]) mit der Begründung, dass unter Umständen das gleiche Agens verschiedene Wirkung hat; „so rufen Aetzmittel bei Einwirkung in konzentriertem Zustand direkt Nekrose, in verdünntem Zustand dagegen Entzündung hervor." Auch den Versuch, die exogene oder endogene Natur eines Prozesses für den Begriff der Entzündung als Merkmal aufzustellen, widerlegt er als undurchführbar: Fasse man den Begriff endogen so eng, dass man darunter nur innere Ursache, Disposition, hereditäre Veranlagung verstehe, so könne man wohl im allgemeinen die Entzündungsprozesse von ihnen ausschliessen, wenigstens insoferne, als man für letztere die Mitwirkung einer äusseren Ursache, eines Entzündungsreizes, voraussetzt. Doch gibt Schmaus zu bedenken, dass auch in diesen Fällen häufig die innere Ursache (Disposition) für Entstehung und Dauer mancher, namentlich chronischer Entzündungsprozesse von ausschlaggebenderer Bedeutung ist als die Wirkung äusserer Schädlichkeiten. Verstehe man dagegen unter endogen alle innerhalb des Organismus entstehenden Schädlichkeiten, so könne man das Vorkommen von endogen zustande kommenden entzündlichen Prozessen unmöglich leugnen (Autointoxikation, Coliinfektionen usw.).

Diese kurze Skizzierung mag genügen, die Differenzen in der Abgrenzung des Myelitisbegriffes anzudeuten. — In einem Punkte aber stimmen alle Autoren überein: Als „klassisches Beispiel des landläufigen Begriffs der Entzündung" (Redlich[22]) sind die akute Poliomyelitis der Kinder und Erwachsenen und die ihr nahe verwandte disseminierte Form der Myelitis anzusehen.

Einen Fall der letzteren Art hatte ich Gelegenheit, im Pathologischen Institut zu München genauer zu untersuchen. — Herrn Professor v. Müller, auf dessen Abteilung der Patient gelegen hatte, danke ich auch an dieser Stelle aufrichtig für die liebenswürdige Ueberlassung der Krankengeschichte.

G. H., 28 Jahre, Stationsgehilfe. Seit sechs Jahren verheiratet. 3 gesunde Kinder. Frau des Pat. hatte nie Abgang. Vater des Pat. starb mit 68 Jahren; war immer gesund. Mutter starb mit 43 Jahren an den Folgen einer Geburt. 5 Geschwister des Pat. sind gesund.

Von Kinderkrankheiten ist nichts bekannt. Später hatte Pat. einmal einen 14 Tage dauernden Gelenkrheumatismus.

Die jetzige Erkrankung begann anfangs Februar 1908, wo Pat. zehn Tage lang an Influenza litt, von der er jedoch völlig genas. Ende Februar erkrankte er unter Schmerzen, zuerst in der linken, dann auch in der rechten Seite; die Schmerzen waren stechend und strahlten nach unten aus. Beim Wasserlassen stellte sich Brennen an der Glans penis ein. Pat. musste sehr oft Wasser lassen. Im linken Hoden hatte er das Gefühl, wie wenn er gequetscht wäre. — Am 1. März meldete sich Pat. beim Bahnarzt krank; er blieb dann die nächsten 14 Tage zu Hause im Bett, ging jedoch noch fünfmal zu Fuss zum Arzt, der etwa eine halbe Stunde entfernt wohnte. Dieser verordnete Pulver und „etwas zum Einreiben". Die Schmerzen und das Brennen wurden in den ersten Tagen des März besser; Schwellungen hat Pat. damals noch nicht bemerkt; der Urin war immer etwas trübe. — Seit 15. März konnte Pat. nicht mehr zum Arzt gehen, da die Schmerzen in der linken Seite wieder ärger wurden und auch in die Glieder, besonders die Beine, ausstrahlten. Daneben hatte er jetzt auch immer heftige Kopfschmerzen. Am 20. März trat zum erstenmal Fieber auf (Pat. wurde schon vorher gemessen), das jedoch nur bis zum 22. März andauerte. Offenbar auf die vom Arzte verordneten Pulver hin musste Pat. öfters schwitzen, worauf die Schmerzen etwas besser wurden. Am Urin hat Pat. während des Fiebers keine Veränderung bemerkt; Eiweiss habe der Arzt nur wenig gefunden. Am 28. März morgens konnte Pat., der inzwischen sehr schwach geworden war, nur mit Mühe etwas Urin entleeren; da es nicht genügend war, wurde er mit Metallkatheter katheterisiert. Am 29. März wurde Pat. auf Veranlassung der Bahnverwaltung per Bahn nach München ins Krankenhaus l. d. I. verbracht. Von seinem Bett stand er damals noch selbst auf, konnte dann auch noch einen Augenblick frei stehen, musste aber dann gehalten werden, da er zu schwach war; zur Bahn wurde er getragen.

Status praesens: Mittelgross, nicht besonders kräftig gebaut. Muskulatur und Fettgewebe nicht besonders kräftig entwickelt. Pat. ist in schwerer Prostration, kann sich ohne Hilfe nicht im Bett aufrichten; jede Bewegung, selbst das Sprechen, macht ihm Mühe. Gesichtshaut ziemlich blass; am ganzen Kopf intensiver Schweiss. Temperatur 38,0. — Kopf: Starke Kopfschmerzen von der Stirne bis in den Hinterkopf, auf Beklopfen stärker. Die rechte Pupille weiter als die linke; beide reagieren auf Lichteinfall und Akkomodation. Bulbusbewegungen intakt. Augenspiegelbefund: Papillen scharf begrenzt, Zeichnung deutlich. Venen an der linken Papille stärker gefüllt. Nase gut durchgängig. Ohren ohne Befund. Sichtbare Schleimhäute des Rachens etwas gerötet. Foetor ex ore. Tonsillen ohne Befund. Zunge stark belegt. Im ganzen Mund zähdicklicher, weisslicher Speichel.

Hals: Keine Drüsenschwellungen, keine Narben, keine Struma.

Wirbelsäule: Keine Deformität, kein Gibbus. Druckempfindlichkeit nur im Bereich des Tumors (siehe unten).

Thorax mässig breit, bewegt sich ziemlich wenig bei der Atmung. Supraklavikulargruben nicht eingesunken. Genauere Untersuchung der Lungen hinten und hinten seitlich unterbleibt vorläufig wegen der grossen Mattigkeit des Pat. Lungengrenzen: rechts vorne Oberrand der 6. Rippe, verschieblich; hinten links etwas höher stehend als rechts, links etwas

abgeschwächtes Atmen. Sonst über allen Teilen lauter Schall und reines Vesikuläratmen. Keine Schalldifferenz über den Spitzen.

Herz: Absolute Dämpfung linker Sternalrand, Unterrand der 4. Rippe, zwei Finger breit innerhalb der Mamillarlinie; relative Dämpfung rechter Sternalrand, 3. Rippe, Mamillarlinie. Herzaktion gleichmässig beschleunigt. Herztöne ziemlich laut, aber rein. Puls gross, aber nicht hart, 80.

Abdomen ziemlich stark gespannt, nicht aufgetrieben. Leber nicht vergrössert, nicht druckempfindlich. Grenzen: in der Mamillarlinie Rippenbogen, in der Mittellinie 1 Finger breit unter process. xyphoideus. Blasendämpfung bis zum Nabel.

Links beginnt in der Mamillarlinie zwischen Rippenbogen und crista iliaca eine Dämpfung, nach hinten sich verbreiternd, entsprechend einem Tumor, der nach hinten an Resistenz zunimmt, bis an die Wirbelsäule reicht und in der hinteren Lendengegend eine deutliche Vorwölbung macht. Die ganze Gegend ist schmerzhaft, besonders auf Druck. Nach oben erstreckt sich der Tumor bis etwa zur 9. Rippe; die untersten Rippen sind infolge der starken Infiltration nicht abzutasten. Nach abwärts reicht die Schwellung bis an den Darmbeinkamm.

Milz in der beschriebenen Dämpfung nicht abzugrenzen.

Genitalien ohne Befund.

Extremitätenbewegungen intakt.

Reflexe: Bauchdeckenreflex +, Patellarreflexe beiderseits in gehöriger Stärke +, Achillessehnenreflex +.

Leukocyten: 17 900.

Urin wird, da die Blase ad maximum gefüllt ist, mittels Katheter entleert. Er ist dunkel, klar und lässt in der Kälte einen starken Bodensatz von Ziegelmehlsediment ausfallen. Reaktion s., Eiweiss + (in Spuren), Zucker —, Diazo —, Aldehydreaktion —, Indikan —. Im Sediment ausser massenhaft harnsauren Salzen Leukocyten in mässiger Zahl.

Therapie: Wickel, Urotropin zweimal 1,0 g.

29./30. In der Nacht unwillkürlicher Abgang von dünnflüssigem Kot. Temperatur um 12 Uhr 39,6.

30. Pat. ist nicht mehr imstande, seine Beine irgendwie zu bewegen. 9 Uhr a. m.: Patellarrefl. +, Fussohlenrefl. —, Bauchdeckenrefl. oben +, unten —, Cremasterrefl. —. Temperatur 39,3. Puls 85. Respiration 24.

10 Uhr a. m.: Sechsmalige Punktion des Tumors an verschiedenen Stellen mit langer Nadel erfolglos; es wird nur etwas Blut aspiriert.

11 Uhr a. m.: Patellarrefl. —!, Achillessehnenrefl. links —, rechts +, Fussohlenrefl. —, Bauchdeckenrefl. oben +, unten —, Cremasterrefl. —. Gefühl für feine Berührung an beiden Beinen herabgesetzt, besonders stark an dem linken. — Vollständige Retentio urinae; Pat. wird wieder katheterisiert; im Sediment finden sich ziemlich viel fein- und grobgranulierte Zylinder, eine mässige Anzahl von Leukocyten, keine roten Blutkörperchen.

30. nachm.: Leichte Behinderung der Bewegungen des linken Oberarmes, starke Schmerzen bei Bewegungen des Kopfes, Andeutung von Nackenstarre. — Temperatur 39,0. Puls 102. Respiration 32. Urinuntersuchung: Reaktion s., Eiweiss + (Trübung), Zucker —, Indikan —, Diazo —, Urobil. +.

Therapie: Urotropin zweimal 1,0 g. Phenazetin.

31. morgens: Aktive Bewegungen des linken Oberarmes stark behindert, aktives Heben unmöglich; deutlich leichte Nackenstarre, heftige Schmerzen bei Bewegungen des Kopfes. Die Vorwölbung in der linken Lendengegend ist bedeutend grösser geworden und hat an Ausdehnung zugenommen, nach oben bis an den unteren Winkel der Scapula, nach rechts, im Bereich der Lendenwirbel, etwa eine Hand breit über die Medianlinie hinaus. Temperatur 37,2. Puls 132. Respiration 38.

Mittags 12 Uhr: Aktives Heben des linken Oberarmes unmöglich; wird der passiv erhobene Arm seiner Unterstützung beraubt, so fällt er schlaff herab. Bewegungen im Ellenbogengelenk vollständig möglich, jedoch langsam. Geringe aktive Bewegungen des Handgelenkes und des Daumens möglich. Die Finger werden dauernd gekrümmt gehalten und können aktiv nicht gestreckt werden. Radius Periostrefl. + (ziemlich lebhaft), Tricepssehnenrefl. + (ziemlich lebhaft). Rechterseits verhalten sich die Reflexe ebenso. Bauchdeckenreflex oben, in der Mitte und unten —. Gefühl für feine Berührung am ganzen Abdomen bis ungefähr zum Rippenbogen völlig aufgehoben, am linken Arm intakt. — Kopfschmerzen, Nackenschmerzen und Mattigkeit haben zugenommen. Pat. kann nur mit Mühe flüstern. Er sei „ganz damisch". Pupillen reagieren auf Lichteinfall. Temperatur 38,2. Puls 126. Respiration 38. Blutdruck nach Riva Rocci 195/105.

31. abends: Die durch einen Chirurgen vorgenommene Untersuchung ergibt die Diagnose: Maligner Tumor der Wirbelkörper oder Spondylitischer Abszess mit Durchbruch nach aussen und gegen den Wirbelkanal, eventuell Blutung in den Medullarsack.

1. April: Zustand im ganzen unverändert. Pat. klagt über heftiges Jucken und Schmerzen in Brust und linkem Arm; er nimmt etwas Milch zu sich. Abends Katheterismus.

Die Temperatur hielt sich heute unter Tags zwischen 37,5 und 38,5. Puls 126—142. Respiration 30—47.

Pat. erhielt Urotropin zweimal 1,0 g. Abends Morphiuminjektion.

3. April: Unter Temperatursteigerung (bis 41,3) und Sinken der Puls- (108) und Atemfrequenz (23) Zunahme des Verfalles. Seit gestern Abend ist Pat. bewusstlos. — 8 Uhr 15 a. m. Exitus.

Die klinische Diagnose lautete: Paranephritischer Abszess? Tumor der Wirbelsäule?

Die zehn Stunden nach dem Tode durch Herrn Prof. Dr. Roessle vorgenommene Obduktion (S. N. 323/08) ergab:

Leiche eines gut genährten, kräftigen, grossen Mannes mit blassen Hautdecken, ohne Oedeme. Pupillen beide mittelweit. Die natürlichen Oeffnungen des Körpers zeigen nichts besonderes ausser aus dem After getretenen Kot. Die Blase steht handbreit unter dem Nabel stark gefüllt. Organe der Bauchhöhle in richtiger Lagerung. Der Wurm nach innen oben emporgeschlagen, an einem kurzen Mesenteriolum. Därme glatt, glänzend. Zwerchfellstand r. 4. R., l. 4. I. C. R. Herzbeutel zeigt fleckige Blutungen und ist in gehöriger Weise unbedeckt. Linke Lunge frei, die Pleura enthält nur wenige ccm Flüssigkeit. Der Befund rechts ebenso. Herzbeutel enthält ca. 15 ccm klare gelbe Flüssigkeit. Im Herzen dunkles,

flüssiges Blut und lockere kleine, ziemlich spärliche Gerinsel. Lungen von gehöriger Grösse. Pleura allenthalben glatt und glänzend. Spitzen unverändert. Lungenränder gebläht. Der Luftgehalt nirgends herabgesetzt; nur in den Unterlappen Blutgehalt vermehrt, desgleichen Saftgehalt. Die Oberlappen bieten gehörige Verhältnisse. Der basale Teil des linken Unterlappens ist etwas schlaff, dunkelrot, fast luftleer; auch hier die Bronchien reichl. Schleim enthaltend. Gewicht der rechten Lunge 590 g, der linken Lunge 500 g.

Herz von gehöriger Grösse und Form (380 g), fest zusammengezogen. Epicard mässig fettreich, zeigt mehrere Sehnenflecken. Hinten in der Nähe der Koronarfurche fleckige Blutungen. Sämtliche Klappenapparate des Herzens intakt. Eine Aortenklappe stärker gefenstert und mit der benachbarten leicht verwachsen. Herzfleisch kräftig, auf der Schnittfläche gleichmässig safthaltig, braunrot. Aorta dünnwandig, zart; desgleichen die Kranzgefässe vollkommen intakt.

Im Schlund Schleim. In der unteren Speiseröhre etwas Maceration bei anliegenden Speiseresten. Epiglottis zeigt eine Narbe. Tonsillen klein, Zungenfollikel gross. In Luftröhre und Bronchien reichlicher, ziemlich zäher Schleim. Die Schleimhaut ganz leicht körnig. Bronchiale Drüsen klein. Bifurkationsdrüse grösstenteils verödet, schiefrig. Halslymphdrüsen nicht geschwollen. Schilddrüse leicht symmetrisch vergrössert.

Milz vergrössert (240 g); Kapsel zart. Konsistenz weich, Pulpa quellend, scheckig grau- und dunkelrot. Follikel deutlich sichtbar.

Im Magen gallehaltige Flüssigkeit, Schleimhaut mit Schleim bedeckt, jedoch allenthalben unverändert. Desgleichen das Duodenum. Die groben Gallenwege durchgängig. In der Gallenblase dünne, nicht fadenziehende Galle. In der Harnblase reichlicher, klarer Urin.

Bei Herausnahme der Baucheingeweide erweist sich das retroperitoneale Gewebe im Bereich der linken Niere in straffe Narben verwandelt. Zwischen den narbigen Strängen an einer tiefgelegenen Stelle noch Eiter nachweisbar; im Gegensatz zu dem kräftigen, und auf Durchschnitten graurötlichen rechten Psoas ist der linke ödematös, Fischfleisch ähnlich, zum Teil auch schwielig. Die Nierenarterie links ist in derbes feuchtes Gewebe eingebettet. Die rechte Niere von gehöriger Grösse und Konsistenz, blutreich; Kapsel leicht abziehbar, Oberfläche glatt. Parenchym auf der Schnittfläche vollkommen deutlich gezeichnet. Die linke Niere an und für sich nur wenig grösser, jedoch lockerer und in eine mächtige Schwarte eingebettet. Die fibröse Kapsel an der Vorderfläche mässig leicht, an der Hinterfläche abnorm leicht abziehbar. Die Hinterfläche des unteren Poles zeigt eine leicht kraterförmige Vertiefung der sonst ebenen Nierenoberfläche. An dieser Stelle ist die Oberfläche in lockeres Granulationsgewebe verwandelt, und von hier aus führt eine Fistelöffnung ins retroperitoneale Gewebe und denjenigen Teil der Schwarte, welcher am meisten locker und von Eiter durchsetzt ist. Die oberen 12 cm des linken Ureters sind in die derbe Schwarte mit eingebettet und erweitert. Die Wand aber hier wie auch weiter unten nicht verändert. Gewicht beider Nieren 440 g.

Leber ziemlich gross, bleich; Kapsel zart. Zeichnung fast vollkommen fehlend; Gewebe mässig blutreich, in den grösseren Gefässen dagegen

reichlichere Massen venösen Blutes. Gewicht der Leber 2020 g. — Beide Nebennieren intakt, von gehöriger Grösse. Rinde stark gleichmässig fetthaltig, innere Rinde braun.

Die Weichteile des Rückens im Bereich der unteren Brust- und der Lenden-Wirbelsäule sind ausserordentlich stark ödematös durchtränkt. Muskulatur links stark, rechts gar nicht entartet. Das Fettgewebe des ganzen Wirbelkanals bis etwa zum 4. Halswirbel ist stark ödematös gelockert und von Blutungen im Bereich der unteren Brustwirbelsäule durchsetzt. Die weichen Rückenmarkshäute blutreich, klar. Im Bereich des Lendenmarkes ist die Rückenmarksubstanz ausserordentlich locker. In der Höhe vom oberen Lendenmark ist mitten in diesen weichen Stellen ein tumorartiger, rechts aus der Peripherie des Rückenmarkes hervorstehender weicher Knollen sichtbar.*) Auf Durchschnitten Blutungen.

Dickdarmschleimhaut intakt, bis auf einen kleinen Polypen des Querkolons. Wurmfortsatz ca. 8,5 cm lang; Lichtung reichlich Kot enthaltend, jedoch im Bereich der letzten $1^1/_2$ cm obliteriert. Follikel des Dünndarmes geschwollen. — Der linke Hoden zeigt im unteren Pol Schwielen, sonst, wie der rechte, intakt.

Schädel mässig schwer. Diploë an den gehörigen Stellen vorhanden. Dura mit dem Schädel ziemlich fest verbunden. Im Längssinus lockere Gerinsel. Hirnwindungen nicht besonders abgeplattet. Rechte hintere Zentralwindung eigentümlich schmal. Weiche Hirnhäute zart. Hirnsubstanz sehr anämisch. Hirnhäute vom Gehirn leicht und ohne Substanzverluste abziehbar. Hirnkammern nicht erweitert, Inhalt klar. Plexus ohne Befund. Ependym vollkommen glatt. Stammganglien etwas locker durch vermehrte Feuchtigkeit, desgleichen das Kleinhirn. Kleinhirntonsillen wulstig. Gefässe der Basis vollkommen zart. Durchschnitte durch Stammganglien, Kleinhirn, Brücke und verlängertes Mark ergeben klare Zeichnung. Sinus intakt. Gewicht des Gehirns: 1380 g.

Anatomische Diagnose: Hämorrhagische, disseminierte Myelitis. Alter, fast ausgeheilter, paranephritischer Abszess (paranephritische Schwarte). Davon ausgehende starke ödematöse Entzündung der benachbarten Rückenweichteile mit Degeneration des Psoas und der Rückenmuskulatur. Geringe Hydronephrose. Starkes entzündliches Oedem der Weichteile des Wirbelkanals mit Erweichung des Lendenteiles des Rückenmarks. Subakute Milzschwellung. Blutungen der serösen Häute. Hypostase und Oedem der Unterlappen. Geringe Erweiterung des linken Nierenbeckens und der oberen Hälfte des linken Ureters. Ascaris.

Kulturen aus Muskel- und Hirnventrikelflüssigkeit blieben steril. Aus dem Hautödem ging ein plumpes Stäbchen auf (Coliähnlich), Milch koagulierend und in Traubenzuckergelatine Gas bildend.

Das Rückenmark wurde in Formol-Müller fixiert, einige dünne Scheiben aus verschiedener Höhe mit Marchis Gemisch behandelt, der übrige Teil nach Segmentierung in Celloidin eingebettet; die angefertigten Schnitte (10—15μ) jedes Segmentes wurden nach Weigerts Markscheiden-Färbung, mit Hämatoxylin-Eosin und Weigert-van Gieson gefärbt; von einigen Seg-

*) Dieser Tumor erwies sich bei der späteren mikroskopischen Untersuchung als gequollene Rückenmarksubstanz, die durch eine offenbar bei der Eröffnung des Wirbelkanals gesetzte Verletzung der weichen Häute hindurchgetreten war.

menten wurden Urankarmin-, Neutralrot- und Methylenblaupräparate hergestellt. Vom linken Psoas wurden mehrere Stücke nach vorausgegangener Fixierung in 4% Formol auf dem Gefriermikrotom geschnitten und die Schnitte mit Hämatoxylin-Eosin und Hämatoxylin-Sudan gefärbt. — Bei der Einteilung des Rückenmarkes in die Segmente fiel schon makroskopisch eine deutliche Rotsprenkelung des Querschnittes auf, die an den Stellen ihrer stärksten Intensität (unteres Brust- und oberes Lendenmark) zu grösseren, einen beträchtlichen Teil des Querschnittes einnehmenden roten Herden konfluiert zu sein schien (Taf. 1 Abbild. 1); nach oben und unten zu verlor die Sprenkelung an Stärke, um im Halsteil vollkommen zu verschwinden.

Mikroskopische Untersuchung.

1. Cervical-Segment: Die Veränderungen sind hauptsächlich in dem einen Vorderstrang und in der Mitte der Hinterstränge nahe der Commissura posterior lokalisiert. Hier finden sich mehrere kleine Entzündungsherde, die sich stets um Blutgefässe gruppieren (Taf. 1 Abbild. 2) und gegen das umgebende gesunde Gewebe sehr schlecht abgrenzbar sind. Die Infiltration besteht zum grössten Teil aus Körnchenzellen, die sich vorzugsweise in dem ehemalig nervösen Gewebe befinden; ausserdem beteiligen sich daran Lymphocyten, ganz wenig gelappt-kernige, und ganz vereinzelte eosinophile Leukocyten. Die Kerne der Körnchenzellen sind im Hämatoxylin-Eosin-Präparat meist sehr kräftig gefärbt, zeigen jedoch keine besondere Struktur. Das Chromatin liegt oft hauptsächlich der Kernmembran an. Nukleolen kommen vor. Die Lymphocyten finden sich vornehmlich in der Umgebung von Gefässen, deren Wand sie durchsetzen; an einzelnen Stellen umgreifen sie die Gefässe wie ein Ring. An Flachschnitten von Gefässen erwecken die massenhaft die Gefässwand durchsetzenden Lymphocyten auf den ersten Blick fast den Eindruck einer reinen Eiterung. In den Hintersträngen sind ausserhalb des Lymphocyten-Mantels einiger feiner Gefässe grosse Ansammlungen homogener, mit Eosin leicht färbbarer Substanz (Oedem). An einzelnen Gefässen, die noch keine wesentliche Entzündung zeigen, befinden sich in den äusseren Partien ihrer Wandungen helle Lücken ohne färbbaren Inhalt. Dass es sich hier nicht etwa um Kunstprodukte handelt, ergibt sich aus den Absprengungen von Wandteilen selbst; insbesondere erscheint gerade an der äusseren Grenze der Media gewöhnlich eine bedeutende Lücke, wodurch von ihr endothelartige Zellen abgehoben werden. Die Kapillaren sind strotzend gefüllt; in einigen sind die Grenzen der roten Blutkörperchen nicht mehr sichtbar; das Blut bildet hier eine fast homogene Masse, so dass wir hier also wohl Stase vor uns haben. Die Endothelien der Praecapillaren sind gut erhalten. Die grösseren Gefässe und ihre Gefässscheiden (art. spinalis anter.) sind intakt. — Bei Untersuchung der nach Weigerts Markscheiden-Färbung behandelten Schnitte erweist sich der Markscheidenausfall als noch viel bedeutender, als man nach dem Befunde des Hämatoxylin-Eosin-Präparates erwarten sollte. Die Radiärstruktur erscheint zwar bei schwacher Vergrösserung grossenteils noch völlig klar, doch bei Immersionsvergrösserung stellt sich heraus, dass sie nirgends mehr ganz tadellos gefunden werden. In den Entzündungsherden zeigen sich die Degenerationserscheinungen in verschiedenen Stadien: Vakuolisierung der Markscheiden, Aufquellen

der Axenzylinder, allmählicher Schwund und Auflösung der Markscheiden. Vereinzelt finden sich in den Herden rundliche Gebilde, die nicht ganz homogen erscheinen. Sie haben die Form von gequollenen Axenzylindern, sind aber andererseits häufig zu gross, so dass sie an corpora amylacea erinnern. Im Eisenhämotoxylin-Präparat färben sie sich schmutziggraurot. — Die Ganglienzellen zeigen gar keine Veränderungen; das Tigroid ist wohl zum Teil etwas plump, aber noch ganz in richtiger Anordnung. — Die Meningen sind fast vollkommen infiltratfrei; nur die Gefässscheiden der Meningen zeigen ganz leichte Infiltrate. Die Begleitnerven sind völlig intakt. — In einigen Schnitten des 1. Cerv.-Segm. ist fast kein Markausfall zu sehen; es finden sich nur minimale Herde neben der Fissura poster. und ein ganz kleiner Entzündungsherd neben dem einen Vorderhorn.

2. Cervical-Segment. In einem Teil der Schnitte ist ähnlich wie im 1. Cerv.-Segm. vorzüglich der eine Vorderstrang ergriffen, in einem anderen Teil verbreitet sich der Prozess mehr gleichmässig diffus über den ganzen Querschnitt. Was Intensität und histologische Einzelheiten betrifft, ist eine wesentliche Abweichung gegen den Befund im 1. Cerv.-Segm. nicht zu konstatieren, vielleicht, dass sich die Vasculitis in der Aufsplitterung der Gefässwände und in den Oedemlücken noch ausgeprägter kundgibt. In einem Weigert-van Gieson-Präparat fallen bläuliche homogene Lakunen auf. An einzelnen Stellen sieht man schwach mit Eosin gefärbte, diffus zwischen gesundes Rückenmarksgewebe sich hineinerstreckende Substanz, die wohl als ganz frisches Oedem angesprochen werden darf.

3. Cervical-Segment: Die Veränderungen sind ziemlich diffus über den ganzen Querschnitt verteilt, am intensivsten sind sie in den beiden Vordersträngen und dem einen Seitenstrang. Die Infiltrate um die eintretenden Arterien bestehen zum grossen Teil aus Plasmazellen verschiedener Dimensionen; unter anderen wurde auch einmal eine Riesenzelle gefunden, die aus verschmolzenen Plasmazellen bestand. Ausserdem mehren sich in den Infiltraten jetzt die polynukleären und vor allem auch die eosinophilen Leukocyten. Das Oedem ist wieder sehr reichlich. Einzelne Gefässe sind von Oedeminseln umrahmt, die die Dimension der Gefässe selbst haben, so dass die Gefässe von ganz homogenen Mänteln umgeben erscheinen. Die Grenze der Oedeminseln gegen die Rückenmarkssubstanz ist teilweise scharf, teilweise dringt das Oedem aber auch nach Art eines disseziierenden Oedems in die Rückenmarkssubstanz ein (Taf. 2 Abbild 1). In der Nähe der am stärksten infiltrierten Stellen finden sich auch Lückenbildungen, wobei der Inhalt der Lücken teils rot, teils überhaupt nicht gefärbt ist. — Die Durchmischung frisch erweichter mit noch erhaltenen Stellen des Querschnittes gibt ähnlich bizarre Bilder wie die Parzellierung des Leberparenchyms durch die bindegewebigen Stränge der Zirrhose. — Sehr schön ist wieder die Aufsplitterung der Gefässwände mit Bildung von hellen Lücken. Nahe dem Zentralkanal finden sich in der hinteren Commissur ganz geringe Blutungen in unmittelbarer Nähe eines Spinalarterienastes, der deutlich perivaskuläre Entzündung aufweist. In kleinen Arterien und Venen sieht man häufig eine plasmatische, sehr breite Randzone, die ganz frei von Leukozyten und sonstigen Beimischungen ist; im Inneren, gleichsam als Markkern, die roten Blutkörperchen. Ausserdem finden sich in der

Nähe des Zentralkanales einige Kapillaren, die nur mehr eine homogene, mit Eosin schwach färbbare Substanz (Plasma) enthalten. Die Ganglienzellen zeigen grossenteils starke Tigrolyse. — Die Gliazellen sind stark geschwollen und weisen, namentlich bei der frisch ödematösen Infiltration und an den disseziierten Stellen, Einschnürung (Amitose) und Streckung auf. Auch sieht man Uebergänge zwischen gewöhnlichen Gliazellen mit kleinem, dunklen Kern und solchen mit immer grösser und heller werdendem Kern, wobei auch das Protoplasma an Masse zunimmt; man glaubt hier Uebergänge von Gliazellen zu richtigen Körnchenzellen zu sehen.

4. Cervical-Segment: Der Prozess ist noch diffuser verbreitet, bevorzugt aber besonders den einen Seitenstrang. Auch hier wieder einige kleine Blutungen. In einer Partie mit grossen Oedemlücken finden sich Degenerationsbilder von Körnchenzellen mit Abblassen des Kernes. An einigen Stellen sind sehr schöne Uebergänge von gequollenen Axenzylindern zu corpora amylacea zu sehen (Taf. 2 Abbild. 2). Die Rückenmarkshäute sind wie bisher frei, desgleichen sind die Nervenscheiden der Begleitnerven vollkommen intakt. Nur an einer Vene der weichen Häute zeigt die Wand leichte Infiltration. — Tigrolyse wie bisher.

5. Cervical-Segment: Die Infiltration ist bedeutend geringer, etwas grössere Ausdehnung besitzt sie nur im einen Vorderstrang und von hier übergreifend auf das Vorderhorn. Die übrigen Partien sind, abgesehen von ziemlich spärlichen perivaskulären Infiltraten, vollkommen frei. Einzelne Ganglienzellen zeigen ganz feine Bestäubung mit braunem Pigment (im Hämatoxylin-Eosin-Präparat). Einer besonderen Beschreibung bedarf die art. spinalis anter. Bei ihrem Eintritt in die Rückenmarksubstanz zeigt sich die Gefässwand sowie die nächste Umgebung des Gefässes vollkommen von roten Blutkörperchen durchsetzt. Entzündungszellen sind verhältnismässig wenig da. Diese Infarzierung der Gefässscheide grenzt sich gegen die Rückenmarkssubstanz ziemlich deutlich ab. Soweit die kollagenen Fasern reichen, sind rote Blutkörperchen zu finden; ausserhalb der scharfen Grenze, im nervösen Gewebe selbst, zeigt sich kein einziger Erythrocyt; hier hat reine ödematöse Durchtränkung Platz gegriffen. Auch innerhalb der Gefässscheiden selbst ist plasmatische Flüssigkeit in grosser Menge vorhanden. In den Gefässen, die eine körperfreie Plasmarandzone enthalten, findet sich Agglomeration von roten Blutkörperchen und daneben feine Fibrinbälkchen.

6. Cervical-Segment: Zum erstenmal tritt jetzt Asymmetrie des Querschnittes auf, indem die stärker infiltrierte Seite ein wenig voluminöser ist. Da auf die Richtung der Schnittfläche geachtet wurde, kann diese Asymmetrie nicht etwa die Folge von Schief-Schnitten sein. Die im allgemeinen ziemlich geringe Infiltration ist hauptsächlich auf den einen Vorderstrang und gleichseitigen Seitenstrang lokalisiert. In den Hintersträngen ist nur einfaches Oedem zu sehen. Ueberhaupt ist der Prozess viel weniger intensiv als in den früheren Segmenten. Nur im einen Vorderstrang finden sich Erweichungen auf grössere Strecken; ganz kleine beginnende Erweichungen zeigen sich auch in unmittelbarer Umgebung einiger Gefässe der weniger betroffenen Seite. Blutungen in die Gefäss-

scheiden fehlen; letztere sind infiltriert, aber nicht ödematös. — An manchen Stellen sind die Gliafasern gewuchert und scheinen hier ein gemeinsames protoplasmatisches Netz um die gequollenen Nervenfasern herum zu bilden.

7. Cervical-Segment: Die Infiltration ist wieder sehr reichlich und zwar abgesehen von den freien Hintersträngen ziemlich diffus über den ganzen Querschnitt ausgebreitet, wobei die stärker beteiligte Seite auch wieder etwas voluminöser ist. Hier vereinigen sich schon teilweise die von den Gefässen ausstrahlenden Erweichungsherde. Die Infiltrate bestehen zum grössten Teil aus Plasma- und Körnchenzellen; vereinzelt sind eosinophile Zellen aufzufinden. Das Oedem ist verhältnismässig gering. Dagegen finden sich Herde mit sekundärer Nekrose der gewucherten Gliafasern, wobei eine ausserordentlich feinkörnige oder fetzige Masse zwischen den ödematösen Lücken entsteht. An anderen Stellen sieht man fast nur helle Lücken mit Fäserchen und anscheinend freiliegende, zum Teil abgerundete Gliazellen. Sowohl die Art. spinalis anter. als auch mehrere im Rückenmark selbst befindliche Arterien enthalten abnorm viel weisse Blutkörperchen. — An mehreren Stellen wieder kleine Blutungen.

8. Cervical-Segment: Die in diesem Segment wieder wesentlich geringere Infiltration hat die vorzugsweise einseitige Lokalisation verloren; sie ist hauptsächlich auf Vorderstränge und -hörner beschränkt; daneben nimmt sie ein kleines Mittelfeld in den Hintersträngen ein. — Blutungen finden sich nicht, dagegen zeigen die kleinsten Kapillaren äusserst starke Hyperämie. Die bindegewebigen Teile der Kapillarwände sind bei einzelnen kleinen, von Oedem umgebenen Kapillaren nicht regelmässig angeordnet, sondern sehen wie zerrissen aus. — Die Ganglienzellen sind zum grossen Teil bereits kernlos. Man kann dabei verschiedene Stadien des Kernunterganges beobachten: Schlechte Tinktion des Kernes bei erhaltener Kernmembran, Schwinden der Kernmembran bei noch deutlich sichtbarem Nucleolus, vollkommenes Fehlen von Kerntinktion, Kernmembran und Nucleolus.

1. Thoracal-Segment: Die Asymmetrie ist sehr deutlich. Der Entzündungsprozess spielt sich hauptsächlich im einen Seitenstrang ab; hier finden sich auch wieder kleine Blutungen. Die Infiltration um die Art. sulco-commissuralis ist fast völlig verschwunden. Im Hinterstrang der schwächer befallenen Seite ist eine kleine Insel grauer Substanz; sie besitzt etwa sechs deutliche Ganglienzellen.*) Der Zentralkanal zeigt in einem Präparat eine Verdoppelung, indem neben dem unveränderten Hauptkanal ein kleines, vollständig geschlossenes, mit Ependymzellen ausgekleidetes Begleitrohr läuft. In einem anderen Präparat sieht man eine seitliche Ausstülpung des Zentralkanals, die wohl als Einmündung des Nebenkanals aufzufassen ist.

2. Thoracal-Segment: Die Asymmetrie wird stärker; besonders fällt sie an den Hintersträngen auf, wo der Sulcus longitudinalis posterior eine seitliche Verschiebung mit entsprechender Einknickung des Hinterhorns erfahren hat. Die Infiltration ist geringer; verhältnismässig am

*) Die genauere Beschreibung dieser Heterotopie werde ich demnächst mitteilen.

intensivsten ist sie im einen Vorderstrang und im gegenüberliegenden Seitenstrang, in welch letzterem auch Blutungen stärkeren Grades zu sehen sind. Zum erstenmal treten jetzt wieder die schon im 2. Cervical-Segment beobachteten hellblauen Herde auf. Die Kapillaren sind extrem gefüllt.

3. Thoracal-Segment: Durch Zufall gelang es, einen Herd in verschiedenen Höhen ähnlich wie bei Serienschnitten zu verfolgen. Der Herd bietet in einem Schnitt das Bild der subakuten Erweichung charakterisiert durch Wucherung der Glia; in einem anderen Schnitt ist an der entsprechenden Stelle nur riesiges Oedem vorhanden. Im übrigen finden sich diffus verbreitet ältere und frischere Herde. Die Lückenbildung nimmt zu.

4. Thoracal-Segment: Der Prozess erstreckt sich namentlich auf den einen Vorder- und Seitenstrang sowie das dazwischen gelegene Vorderhorn. Ausserdem finden sich grosse Lymphseen und kleine Blutungen. Dominierend wirken jetzt die Lückenfelder, die an mehreren Stellen des befallenen Vorder- und Seitenstranges geradezu kolossale Ausbreitung angenommen haben. In den Lücken sieht man, anscheinend frei, gequollene Axenzylinder; die Gliafaserung erscheint ganz zerrissen; aber in unmittelbarer Nähe sind noch nicht degenerierte Randpartien des einen hinteren Teiles des Seitenstranges. — Die Nervenscheiden eines austretenden Nerven zeigen, soweit dieser innerhalb des Duralsackes verläuft, etwas Infiltration; die Kernvermehrung beruht auf dem Vorhandensein von zahlreichen Fibroblasten. Ausserhalb des Duralsackes lässt sich keine Infiltration mehr nachweisen. In der Nähe seines Austrittes findet sich eine extradurale Blutung ohne Entzündungserscheinung (wohl postmortal).

5. Thoracal-Segment: Lokalisation ziemlich diffus mit schwacher Bevorzugung einer Seite. Im Vorderstrang dieser Seite, ganz in der Nähe von Ganglienzellen des Vorderhorns, stösst man auf die erste grössere Blutung. Sie liegt in einem beginnenden Erweichungsherd, der jedoch mehr den Bildern gleicht, die man bei mechanischen Zertrümmerungen durch das Blut sieht. Die Blutkörperchen liegen regellos vermischt mit Trümmern von Rückenmarksubstanz, sehen im übrigen ganz intakt aus. Reste von Blutgefässen sind in diesem Herde nicht sichtbar. Ganz in der Nähe dieses Herdes sieht man zwischen zwei Endothelien einer strotzend gefüllten Kapillare Erythrocyten heraussickern. — Die Lückenfelder mehren sich noch immer.

6. Thoracal-Segment: In allen Teilen des Querschnittes sind riesige Blutungen vorhanden, die jedoch grossenteils nicht ganz frisch aussehen. Die Blutkörperchen sind miteinander verschmolzen, im Eosinpräparat etwas braun gefärbt und bilden zackige, unregelmässige Blutpfützen. Isoliert liegende Erythrocyten zeigen oft absonderlich gestreckte und gequollene Formen. Auch offenbar frische Blutungen finden sich, wie im vorigen Segment, mit dem Eindruck traumatischer Zertrümmerung, nicht Erweichung des Gewebes. In diesen Zertrümmerungsherden sieht man auffallend viel polynukleäre Leukocyten. Bei ganz frischen Blutungen sind die Markscheiden noch ziemlich gut erhalten. Daneben sind auch noch Erweichungsherde der alten Form vorhanden. — Der Inhalt der strotzend gefüllten Blutgefässe bildet homogene Säulen

(Stase). — Die noch immer zunehmenden Lückenfelder besitzen namentlich am Rand des Querschnittes grosse Ausdehnung, während kleinere Herde fast überall zu finden sind.

7. Thoracal-Segment: Auch hier beherrschen die Blutungen das Bild. In ihrer Umgebung sind keine Körnchenzellen nachzuweisen. Daneben finden sich wieder Erweichungsherde, die ganz den früheren gleichen. — Ganz besonders reichlich sind kapilläre Hämorrhagien anzutreffen. — Neben dem einen Hinterhorn fällt eine abszessähnliche Anhäufung von Leukocyten auf.

8. Thoracal-Segment: Die Veränderungen nehmen jetzt anderen Charakter an: Die Blutungen sind nicht mehr so umfangreich, dafür aber noch zahlreicher — besonders bemerkenswert erscheint jedoch das Vordringen der reichlichen Leukocyten in das nervöse Gewebe; viele von ihnen sind in den absonderlichsten amöboiden Formen fixiert. Auch in den Blutgefässen finden sich ganz enorme Mengen von Leukocyten. — Die weichen Häute sind so gut wie intakt; nur in der Umgebung eines Gefässes zeigen sie leichte Entzündung, die sich aber offenbar nicht verbreitet hat. — Die Scheide eines austretenden Nerven (hintere Wurzel) ist an der Stelle, wo er die weichen Häute durchbohrt, kleinzellig infiltriert. Dicht beim Austritt dieses Nerven aus dem Rückenmark befindet sich ein kleiner Erweichungsherd.

9. Thoracal-Segment: Die Asymmetrie ist sehr ausgesprochen. Der ganze Querschnitt erscheint in diagonaler Richtung komprimiert. Nahezu der ganze Querschnitt ist erweicht; nur hin und wieder trifft man kleine Partien verhältnismässig noch intakter Markscheiden. Allenthalben trifft man auf Lückenfelder, die namentlich in den Randpartien grosse Ausdehnung haben und hier zum Teil konfluieren. Die Blutungen sind wieder sehr intensiv und erstrecken sich hauptsächlich auf den einen Seitenstrang und die beiden Hinterstränge; überall greifen sie auf die graue Substanz über. — In dem stark durchbluteten Seitenstrang und gleichseitigen Vorderstrang finden sich Infiltrationsherde, die fast ausschliesslich aus Leukocyten bestehen, an denen als neuer Befund starker Zerfall zu konstatieren ist. — Der hintere Wurzelnerv derselben Seite ist in der Nähe seines Austrittes (aber noch innerhalb des Rückenmarks) von kleinen Rundzellen, zum Teil auch in Zerfall begriffenen Leukocyten durchsetzt; ausserdem finden sich zwischen seinen Fasern ausgedehnte Blutungen. Dicht neben seinem Austritt, zwischen zwei in Degeneration befindlichen Begleitnerven zeigt sich eine abszessähnliche Anhäufung von Leukocyten, vermischt mit Blutungen. Die Meningen sind vollkommen intakt.

10. Thoracal-Segment: Die Schmetterlingsfigur erscheint wie zusammengepresst von den beiden Seitensträngen, so dass eine genaue Orientierung im Schnitt kaum möglich ist. Die Blutungen beschränken sich ziemlich scharf auf die graue Substanz und auf die dieser unmittelbar anliegenden Partien der weissen; eine besonders mächtige Blutung findet sich an der Stelle des nicht mehr mit Sicherheit zu bestimmenden Zentralkanals. In anderen Höhen dieses Segmentes sind die Blutungen mehr diffus verteilt, stets aber mit Bevorzugung der grauen Substanz. — Die zirkumskripten Erweichungsherde der höheren

Segmente sind verschwunden; der ganze Querschnitt bildet eigentlich nur eine grosse Erweichung. Oedem ist nicht mehr zu finden. — Aehnlich wie im vorigen Segment findet sich wieder ein total zerstörter und durchbluteter hinterer Wurzelnerv, der als feinkörnige, von Erythrocyten und einigen Lympho- und Leukocyten durchsetzte Substanz imponiert. Auch an den Begleitnerven fallen hochgradige Veränderungen auf; so zeigt ein schief getroffener, wie aufgebrochen erscheinender Nerv kolossale Quellung; er ist durchsetzt von Leukocyten und Blutungen. Die Nervenfasern sind nicht mehr zu sehen, das Perineurium ist bis auf Reste verschwunden. Eine in der Nähe, ausserhalb des Rückenmarks gelegene Arterie weist auf ihrer Rückenmarkseite ziemlich beträchtliche Wandinfiltrate auf. — Die weichen Rückenmarkshäute sind vorne ganz intakt; dagegen findet sich in der ganzen hinteren Peripherie Oedem und wechselnd starke Infiltration der weichen Häute. Die Infiltration besteht aus abgeschilferten Endothelien, Leuko- und Lymphocyten.

11. Thoracal-Segment: Im Rückenmark selbst bis in Einzelheiten übereinstimmender Befund mit dem 10. Thoracal-Segment. — Besonders schön ist hier der allmähliche Untergang der Begleitnerven zu sehen. Neben solchen, die abgesehen von geringer Kernvermehrung noch vollkommen intakt sind, finden sich einige, die starke Infiltration — einer sieht nahezu eitrig aus —, mässig ausgedehnte Blutungen und vereinzelte gequollene Axenzylinder aufweisen, und als letztes Stadium einige vollständig erweichte. Dabei ist zu bemerken, dass die letzteren unmittelbar neben dem Rückenmark liegen, während die intakteren mehr nach aussen zu zu finden sind, also offenbar aus höheren Segmenten stammen. — Die weichen Häute sind in der Umgebung von degenerierten Nerven aufgesplittert und von Lymphocyten und Leukocytentrümmern durchsetzt, ausserdem intakt; die Entzündung hat also augenscheinlich nicht um sich gegriffen. Die Wände der meningealen Gefässe sind, namentlich wieder auf der Rückenmarkseite, kleinzellig infiltriert, ihr Inhalt zum Teil thrombosiert.

12. Thoracal-Segment: Der ganze Querschnitt ist erweicht; eine Differenzierung der einzelnen Stränge ist so gut wie unmöglich; nur der Hinterstrang der einen Seite ist noch verhältnismässig intakt. Die Blutungen werden spärlicher und weniger umfangreich. Der eine hintere Wurzelnerv ist total erweicht, ebenso hat sich eine vollkommene Erweichung am peripheren Ende der Fissura longitudinalis poster. lokalisiert. — Die Begleitnerven verhalten sich wie im vorigen Segment, nur nehmen die Intakten an Zahl ab. — An vielen Blutgefässen, sowohl der Rückenmarksubstanz wie der Rückenmarkshäute, sind reichliche in Durchwanderung begriffene Leukocyten zu bemerken. Die Rückenmarkshäute selbst sind stellenweise kleinzellig infiltriert, in der Hauptsache aber noch unversehrt.

1. Lumbal-Segment: Fast totale Erweichung. Der Schnitt zeigt stellenweise grosse Lücken, durch die der Zusammenhalt der Teile aufgehoben erscheint; er ist ganz zerklüftet und sieht wie sequestriert aus. Vorzüglich in der grauen Substanz finden sich kolossale Blutungen. Die Fissura longitudinalis und deren nächste Umgebung ist

vollgepfropft von Erythrocyten, Lymphozyten und zum Teil zerfallenen Leukocyten. Von den Begleitnerven sind die meisten vollkommen degeneriert; nur die ganz aussen liegenden, rein quer getroffenen sind noch gut erhalten.

2. Lumbal-Segment: Die Blutungen werden jetzt immer dichter; besonders bevorzugt ist die graue Substanz und der eine Seitenstrang; ein ganz grosses Hämatom nimmt die Stelle der vorderen Fissur ein. Der eine hintere Wurzelnerv ist wieder sehr stark infiltriert; desgleichen findet sich hinten ein Begleitnerv, der ausgedehnte Neuritis mit Abszessbildung aufweist. Die Meningen noch immer ziemlich intakt.

3. Lumbal-Segment: Eine Orientierung im Schnitt ist jetzt nicht mehr möglich. Die Nervenaustritte erwecken den Eindruck von Prolapsen erweichter Substanz, die aus dem Rückenmark herausquillt. In der Rückenmarksubstanz finden sich stellenweise grössere Abszesse. — Auch die weichen Häute sind jetzt stark in Mitleidenschaft gezogen. Die Pia ist stellenweise und zwar ohne Abhängigkeit von den Austrittsnerven, zerrissen und auf grössere Strecken eitrig infiltriert. In einem Schnitte hat man den Eindruck, als ob die Pia an einer Stelle aus ihrem Zusammenhang ausgebrochen und samt der herausquellenden Rückenmarksubstanz weithin bis zu ganz intakten Begleitnerven transportiert sei.

4. Lumbal-Segment: Die Blutungen sind mit einem Schlage verschwunden, nur kleine kapilläre Hämorrhagien finden sich noch ab und zu. Auch die Infiltration in der Umgebung der Fissura anterior ist jetzt rein kleinzellig ohne Erythrocytenbeimischung. — Die Schmetterlingsfigur ist wieder ganz deutlich. In der weissen Substanz sieht man vornehmlich in den Hinter- und Seitensträngen, von Gefässen ausstrahlende Erweichungsherde, die ganz den in den oberen Thoracal-Segmenten beschriebenen gleichen. Ausserdem finden sich in den Hintersträngen nahe der Peripherie einige starke ältere Nekrosen, deren zentrale Teile kernlos, deutlich fein krümelig sind. — Die Vorderstränge sind frei von Infiltraten und sehen gut erhalten aus. Ebenso erscheinen die Ganglienzellen wieder erhalten; sie sind, wenigstens zum Teile, kernhaltig. — Die Veränderungen an den Begleitnerven sind die gleichen wie bisher. Die weichen Häute zeigen einen leichten Grad von kleinzelliger Infiltration in diffuser Ausbreitung.

5. Lumbal-Segment: Die abszessähnlichen Herde sind bis auf eine einzige kleine Nekrose im hinteren Teil des einen Seitenstranges nahe der Peripherie verschwunden. Die Infiltration ist ziemlich diffus über den ganzen Querschnitt ausgebreitet, dichtere Herde finden sich nur in der unmittelbaren Umgebung von Gefässen. Der Untergang des nervösen Gewebes dokumentiert sich in Quellung der Axenzylinder, die stellenweise bis zur Bildung deutlicher Lückenfelder geführt hat. In den Seitensträngen finden sich noch Strecken totaler Erweichung; an Stelle des nervösen Gewebes liegen dichte Ansammlungen von Körnchenzellen. Oedem nicht vorhanden, Blutungen nur mehr auf ganz kleine Hämorrhagien beschränkt. Die Ganglienzellen zum Teil noch kernlos, Nervenwurzeln teilweise noch degeneriert. Die Meningen zeigen diffuse Infiltration, die

nur in der Nähe von Gefässen etwas dichter ist. Sie besteht vorwiegend aus jungen Körnchenzellen und Lymphocyten.

1. Sacr.-Segment; Sämtliche Veränderungen verlieren an Intensität. Neben einem einzigen kleinen abszessähnlichen Herd, in dessen Umgebung die Axenzylinder stark gequollen sind und an Corpora amylacea erinnern, finden sich nur in den Hintersträngen perivaskuläre Infiltrate und Erweichungen mit Körnchenzellenbildung, sowie ein paar kleine Lückenfelder. Die beiden hinteren Wurzeln sind noch etwas erweicht. Einige geringgradige Blutungen sind noch vorhanden, viele Blutgefässe sind prall gefüllt. Die Art. spinalis ist gut erhalten, ihre Wand frei. — Auch in diesem Segment wieder diffuse meningitische Reizung.

2. Sacr.-Segment: Die perivaskulären Infiltrate bestehen noch in gleicher Stärke, unterscheiden sich aber insofern, als sie fast ausschliesslich von Körnchenzellen und Lymphocyten gebildet werden; Leukocyten sind nahezu gänzlich geschwunden. Die Infiltrate gleichen jetzt ganz denjenigen der Hals- und oberen Brustsegmente, nur fehlt das dort gefundene Oedem. Blutungen sind nicht mehr nachzuweisen; auch die übermässige Füllung der Gefässe verliert sich allmählich. Die Ganglienzellen erscheinen mehr und mehr intakt. Die Meningen sind noch leicht infiltriert und zeigen ausserdem ödematöse Durchtränkung. Einige Begleitnerven, namentlich der vorderen Wurzeln, befinden sich in voller Degeneration.

3. Sacr.-Segment: Nur mehr im Bereich der Hinterstränge zu beiden Seiten der Fissura poster. Erweichungsherde, in denen sich Markscheidenschwund und Anhäufung von Körnchenzellen nachweisen lässt. Die perivaskulären Infiltrate der Seitenstränge werden immer schmäler. Die Vorderstränge sind ganz intakt. In den Gefässen ist eine übermässige Blutfüllung nicht mehr zu konstatieren. Blutungen fehlen.

4. Sacr.-Segment: Neben der Fissura posterior noch unbedeutende Erweichungsherde. Perivaskuläre Infiltrate wie im vorigen Segment. Ganglienzellen intakt. Die Infiltration der Meningen ist nur mehr ganz gering, das Oedem besteht noch.

5. Sacr.-Segment: In der Umgebung der jetzt ganz unbedeutenden perivaskulären Infiltrate leichtes Oedem. An einigen Stellen Andeutung von Lückenbildung; nirgends Erweichung. Die Markscheiden sind in keinem Teil des ganzen Rückenmarks so intakt wie hier; eigentlich nur hier zeigen sie eine wirkliche Radiärstruktur und auf Flachschnitten die feinschaumige Beschaffenheit des Marks.

Die Untersuchung der mit Marchis Gemisch behandelten Schnitte bestätigte die bisher verzeichneten Befunde. In den höheren Segmenten findet man, dass sich die schwarzen Herde fast ausschliesslich an die Umgebung der perivaskulären Infiltrate und Blutungen halten; mit besonderer Deutlichkeit geht hervor, dass von einer gewissen Höhe ab das Rückenmark mehr diffus ergriffen ist, hier aber die schwersten Veränderungen in den Nervenwurzeln liegen. Mit starker Vergrösserung sind alle Formen von Fettanhäufungen beziehungsweise Myelintropfen zu sehen: Feintropfige, schwarze Massen enthaltende Körnchenzellen, Körnchenkugeln, die besonders gross in und in der Umgebung von Oedemherden

zu finden sind, sehr reichlicher schwarzer Detritus. Ausserdem sind sehr viel Körnchen und Ringe vorhanden, die nur blassgrau gefärbt sind. In den Maschen der Meningen sind ebenfalls mit Fett beladene Zellen anzutreffen.

In den mit Urankarmin gefärbten Schnitten zeigten sich zwischen den Körnchenzellenhaufen netzartig verzweigte Fäden einer rot färbbaren Substanz „glasige, gequollene, dickblasige Neuroglia" (Schmaus).

Die von ziemlich vielen Segmenten angefertigten Methylenblau-Präparate zeitigten nirgends positiven Befund in bezug auf Mikroorganismen.

In den Neutralrot-Präparaten konnte kein neuer Befund konstatiert werden.

In den vom linken Musc. Psoas angefertigten Schnitten erweist sich das Interstitium auf grössere Strecken hin diffus, besonders stark in der Umgebung von Gefässen von Lymphocyten durchsetzt; besonders fällt aber eine beträchtliche Auflockerung auf, die an vielen Stellen bis zu starker Lückenbildung zwischen den Muskelfasern geführt hat. Die Lücken sind zum Teil ausgefüllt mit rot färbbaren, etwas wabig fixierten Massen, zum Teil enthalten sie keine färbbare Substanz. Sehr reichlich sind typische Plasmazellen vertreten. Die Kapillaren sind strotzend gefüllt; die Kapillar- und übrigen Gefässwände sind nicht infiltriert. Die Querstreifung der Muskulatur ist deutlich. Die Kerne der Muskelzellen sind nicht gewuchert; nur an einzelnen Stellen finden sich kurze, dunkelblaue Fasern mit gewucherten Kernen. Im Sudanpräparat sieht man zahlreiche im Interstitium gelegene, mit Fett beladene Zellen, die stellenweise so dicht gelagert sind, dass sie bei schwacher Vergrösserung den Eindruck von grossen Fetthaufen erwecken. In den Muskelfasern und Gefässwänden ist kein Fett nachweisbar. — Diagnose: Subakute interstitielle Myositis mit Bildung besonders starker perivaskulärer Infiltrate und geringer diffuser Entzündung.

Epikrise: Ein 28jähriger, gesunder Mann erkrankt nach kurz vorher überstandener Influenza unter stechenden Schmerzen in der linken, später auch rechten Körperseite, die in die Genitalgegend ausstrahlen; es bestehen auch Blasenbeschwerden mässigen Grades. Nach kurzer vorübergehender Besserung nehmen die Schmerzen zu und greifen auf die Beine über; es stellen sich heftige Kopfschmerzen und geringes Fieber ein. Bald entsteht ein Tumor in der linken Lendengegend. In rascher Aufeinanderfolge tritt Parese der Beine, Incontinentia alvi, Retentio urinae und Parese des linken Armes auf; das Fieber wird höher. Unter weiterer Temperatursteigerung und Sinken der Atem- und Pulsfrequenz erfolgt etwa fünf Wochen nach den ersten Anzeichen (Schmerzen in der linken Körperhälfte) der Exitus. — Wie sich post mortem herausstellte, hatte der Pat. etwa drei Jahre vorher ein Trauma erlitten. Er rannte in der Dunkelheit mit grosser Gewalt gegen eine an einer Eisenbahnschranke herausstehende Eisenstange, die ihn sehr heftig in die Nabelgegend traf. Nach vorübergehendem Unbehagen geriet der Unfall in Vergessenheit. Erst als die Witwe Rentenanspruch erhob, wurde die Frage wieder aktuell. Ein diesbezügliches Gutachten wurde in dem Sinne abgegeben, dass wegen zeitlicher und örtlicher Uebereinstimmung ein kausaler Zusammenhang des Unfalles mit der Todesursache wahrscheinlich sei; dieser Entscheid wurde

von der Berufsgenossenschaft angenommen. Es scheint mir dies erwähnenswert, weil wohl noch wenig Fälle in der Literatur existieren dürften, wo eine akute Rückenmarkserkrankung als Folge eines Jahre zurückliegenden Traumas anerkannt ist.

Die mikroskopische Untersuchung des Rückenmarks führt zu folgenden Schlüssen:

1. Es handelt sich um eine disseminierte Myelitis.

2. In allen Höhen des Rückenmarks finden sich reichliche, zum Teil sehr ausgedehnte Infiltrate und Erweichungen.

3. In einem Teil der Segmente herrschen Oedem, im anderen Teil kolossale Blutungen vor.

4. In der Höhe vom 9. Thoracal- bis 3. Lumbal-Segment sind die Veränderungen am hochgradigsten; die hinteren Wurzelnerven der einen Seite sind entzündlich infiltriert, zum Teil degeneriert.

5. Von dieser Höhe des Rückenmarks nehmen die Veränderungen nach oben langsam, nach unten rasch an Intensität ab.

6. Bakterien wurden nicht gefunden.

Ad 1. Dass der beschriebene Fall auch bei Anlegung des strengsten Massstabes als echte Entzündung des Rückenmarks bezeichnet werden muss, bedarf wohl keiner Auseinandersetzung.

Ad. 2. Es ist bekannt, dass die akute disseminierte Myelitis meist ausgesprochen vaskulären Charakter trägt. In meinem Fall fanden sich fast überall deutliche Zeichen der Vaskulitis: Starke Blutfüllung der Lumina, kleinzellige Infiltration der Wände und der perivaskulären und adventitiellen Lymphscheiden. An vielen Stellen konnte ich sehen, dass sich von diesen Gefässveränderungen aus die Infiltratzellen ringsherum nach allen Seiten weithin ins Nervengewebe ausbreiteten (Taf. 1 Abbild. 2) — ein Befund, der, wie schon erwähnt, nach Mager[6]) nur etwa in 20 % aller als akute Myelitis veröffentlichten Fälle nachzuweisen ist. Das von den Infiltrationszellen durchsetzte Gewebe war zum grössten Teil erweicht. Die Erweichungsherde hielten sich vorzugsweise an die weisse Substanz.

Ad 3. Im Halsmark und den vier obersten Thorakalsegmenten sowie im letzten Sakralsegment findet sich Oedem, zum Teil von enormer Ausbreitung. Vom fünften Thorakal- bis dritten Lumbalsegment beherrschen die Blutungen das Bild. Kleine kapilläre Blutungen reichen nach oben bis zum dritten Cervical-, nach unten bis zum ersten Sakralsegment. — Es drängt sich unwillkürlich die Schlussfolgerung auf: In der Höhe der stärksten Verwüstungen

sind, ähnlich wie bei den experimentell erzeugten Myelitiden von Hochhaus[3]), die Gefässwände bis zur Durchlässigkeit von Erythrozyten geschädigt, wobei es zunächst belanglos erscheint, ob diese Blutungen per rhexin oder per diapedesin erfolgt sind — die schon in den höheren Segmenten beobachtete Leukozyten-Emigration spielt bei dem bekannten Wanderungsvermögen der weissen Blutkörperchen keine Rolle. Es zeigt sich hier also der Effekt der Noxe in ihrer vollen Intensität. — Ober- und unterhalb dieses Abschnittes hat ein schwächerer Reiz gewirkt; es kam hier nur zu einer Serumausschwitzung, die streckenweise weit in das Gewebe vordringt. Natürlich kann dieser Uebergang von Oedem zu Hämorrhagie nicht mit derselben Schärfe wie etwa bei einer Myelitis diffusa an eine ganz bestimmte Höhe gebunden sein; in der Tat wurden ja auch in vielen Schnitten Oedem und Blutungen gefunden. —

Der Frage, ob die Entzündung primär und die Blutungen sekundär aufzufassen sind, oder ob umgekehrt die primären Blutungen eine Gewebsschädigung gesetzt und dadurch sekundäre reaktive Entzündung hervorgerufen haben, habe ich mit dem eben Gesagten schon etwas vorgegriffen. Ich möchte mich in diesem Punkte den Ausführungen Magers[6]) anschliessen, der bei seinem Fall IV wegen des Vorhandenseins von multiplen, kleinen Herden, in welchen ein Blutaustritt vollständig fehlte — er bezeichnet sie als selbständige Erkrankungsherde —, für das sekundäre Entstehen der Blutungen plädiert. Auch die klinische Begründung — Hämatomyelieen beginnen plötzlich unter dem Bilde der Spinalapoplexie —, die Mager für seine Anschauung ins Feld führt, kann ich ohne weiteres auf meinen Fall übertragen.

Ich habe damit schon die Literatur gestreift. Hämorrhagische Myelitiden — es ist dies eigentlich ein gradueller Begriff, da sich kleine Hämorrhagien bei der grossen Mehrzahl der Myelitisfälle finden — scheinen recht selten zu sein. Mager[6]) verfügt ausser dem eben erwähnten Fall IV, in dem er Blutungen mässigen Grades vom 4. Cervic.- bis 1. Thorac.-Segment sah, noch über einen zweiten Fall, auf den ich noch einmal zurückkomme. Ausserdem kommen hier in Betracht der von Schiff[12]) veröffentlichte Fall einer äusserst akut verlaufenen hämorrhagischen Myelitis nach Typhus abdominalis (das untere Drittel des 4. und obere Drittel des 5. Cervic.-Segm. einnehmender, in der grauen Substanz, vorwiegend den Hinterhörnern gelegener grosser Blutherd), ferner eine von Schmaus[15]) untersuchte hämorrhagische Myelitis im

Anschluss an Angina, der Fall I von Hochhaus[4]), eine disseminierte akute Myelitis ohne erkennbare Krankheitsursache, und die hochinteressante hämorrhagische Myelitis und Phlebothrombose von Wyss[24]). In der neueren Literatur fand ich von hierher gehörigen Fällen nur eine von Lloyd[5]) beschriebene akute hämorrhagische Meningomyelitis mit sekundärer Erweichung und Höhlenbildung nach Trauma und die von Zografidi[26]) beobachteten Myelitiden bei Tauchern; von den beiden letzteren Veröffentlichungen stand mir leider nur das Referat von Flatau zur Verfügung.

Was die Intensität der Blutungen anlangt, kann sich meines Erachtens nur der von Wyss[24]) beschriebene Fall mit dem meinigen messen; jedoch ist zu bedenken, dass es sich dort nicht um Blutungen handelt, die auf entzündlicher Basis entstanden sind, sondern vielmehr als Folge von geschwulst-thrombotischen Gefässverschlüssen zu gelten haben — es wurde ein vom 2. bis zum 9. Brustnervenaustritt reichendes Gliom gefunden, das die Gefässwand durchwuchert und damit den Anstoss zu der Thrombosierung gegeben hatte. Es kann somit dieser Fall bei einigermassen engerer Fassung des Myelitisbegriffes überhaupt nicht zur Entzündung gezählt werden. Blutungen im Rückenmark im Anschluss an Thrombosierung werden übrigens häufiger beobachtet. Dass sich auch im Fall von Wyss wie in dem meinigen eine Heterotopie vorfand, vermag ich nur als Kuriosum zu deuten; ich glaube nicht, dass dieser Versprengung in meinem Fall eine so grundlegende Bedeutung beigemessen werden kann wie dort. — Von den übrigen zitierten Fällen interessieren besonders der Fall V von Mager[6]) und der Fall von Schmaus[15]). Mager fand an dem Rückenmark eines 48jährigen Mannes, der ohne nachweisbare Ursache zunächst an Neuritis optica erkrankt und schliesslich unter dem Symptomenkomplex der akuten Myelitis gestorben war, vom 3. Cervic.-Segm. an durch das ganze Rückenmark reichende herdförmige Nekrosen mit Infiltration und Blutung. Auf das Zusammentreffen von Neuritis optica und disseminierter Myelitis hat auch Strümpell aufmerksam gemacht. — Bei dem Fall von Schmaus handelt es sich um eine unter dem Bilde der Landryschen Paralyse, aber in absteigender Richtung, äusserst akut verlaufenen hämorrhagischen Myelitis. Histologisch spielen die Blutungen gegenüber der enorm dichten Infiltration, die sich im wesentlichen an die graue Substanz hielt, nur ganz untergeordnete Rolle. — Die Hämorrhagien im Fall von Lloyd[5]) sind nicht rein entzündlicher Natur, da luetische Gefässveränderungen

vorlagen, desgleichen die Blutungen bei den Taucher-Myelitiden von Zografidi[26]), die vielmehr als Folge der Luftembolien zu deuten sind. — Alles in allem konnte ich in der Literatur keinen Fall auffinden, bei dem wie in dem meinigen entzündliche Infiltration und Blutung in gleich eminent ausgebildeter Weise vorhanden war.

Ad 4. Die ausgeprägtesten Veränderungen finden sich in der Höhe vom 9. Thorac.- bis zum 3. Lumbal-Segment, also einem Abschnitt, in dem die Austrittsstellen der zur Nierengegend und zum Psoas führenden, bezw. von dort kommenden Nerven mit eingeschlossen sind. Wie aus dem Sektionsprotokoll erinnerlich, wurde ein linksseitiger paranephritischer Abszess und davon ausgehende starke ödematöse Entzündung der benachbarten Rückenweichteile mit Degeneration des Psoas und der Rückenmuskulatur konstatiert. Das Oedem reichte bis zur Wirbelsäule, ja bis zu den Weichteilen des Wirbelkanales. Dieser Befund bietet wohl ungezwungen den Ausgangspunkt für die Myelitis. Zur Diskussion regen dagegen die beiden Fragen an: Was gab den Anlass zum plötzlichen Umsichgreifen des nahezu ausgeheilten paranephritischen Abszesses, der mit grosser Wahrscheinlichkeit als Residuum des vorausgegangenen Traumas anzusprechen ist, und auf welchem Wege ist die Entzündung von hier in das Rückenmark gelangt? Der erste Punkt darf vielleicht nach Analogie der Einwirkung interkurrenter Infektionskrankheiten auf latente Tuberkulose beantwortet werden. Patient hatte 10—14 Tage vor den ersten Symptomen eine Influenza überstanden — ich halte es nicht für unwahrscheinlich, dass in dieser Erkrankung das Movens für das plötzliche Aufflackern des alten Eiterherdes zu suchen ist. Einen unmittelbaren Einfluss der Influenza auf das Entstehen der Myelitis, derart, dass diese gewissermassen als metastatisch aufzufassen wäre, halte ich für unwahrscheinlich; es spricht dagegen die erwähnte entzündlich ödematöse Infiltration, die meines Erachtens eine viel näher liegende Entstehungserklärung zulässt. Weniger einfach erscheint mir die Lösung der zweiten Frage. Als allgemein anerkannte Wege der Myelitis gelten Blut- und Lymphbahn, manche Autoren (v. Kahlden[22]), Salle[11]) u. A.) legen dem Zentralkanal grosses Gewicht bei der Ausbreitung der Myelitis bei, andere (z. B. Marinesco[7]), v. Leyden, Shimamura[18]), Tsunoda[21]) treten energisch für die Lehre von der Myelitis ex neuritide ascendente ein. Dieser letztere Weg scheint mir bei meinem Falle sehr in Frage zu kommen. Es sprechen dafür die

Veränderungen der hinteren Wurzelnerven der einen Seite, die im 12. Thorac.-Segm. ihren Höhepunkt erreichen. Da ich indes leider über keine Präparate von peripheren Nerven verfüge, halte ich es für gewagt, diesen Weg mit Sicherheit anzunehmen. Ueberdies kann ich, da bei der Einbettung des Rückenmarks eine Markierung der Seiten übersehen wurde, nicht einmal mit Bestimmtheit sagen, ob die veränderten hinteren Wurzelnerven auch wirklich der linken Seite angehören. Schliesslich muss ich dem Bedenken von Schmauss[14]), „inwieweit wirklich zwingende Gründe bestehen, diese Genese für die einzige oder doch für die wahrscheinlichste zu halten", vollauf beipflichten. Auch mein Fall lässt ungezwungen noch eine andere Deutung zu: den Weg der Blutbahn; die in den meisten Segmenten ausserordentlich starken Verwüstungen der Arteria spinalis anterior legen diesen Gedanken sogar recht nahe. Die Entzündung und Degeneration der hinteren Wurzelnerven wäre eben dann als absteigend, d. h. vom Rückenmark auf die austretenden Nerven übergehend zu denken.

Ad. 5. Von der Höhe der stärksten Veränderungen (9. Th.- bis 3. L.-S.) verliert der Prozess nach abwärts rasch an Intensität. Schon im 2. Sakr.-Segm. ist die Entzündung bis auf einige mässig ausgedehnte perivaskuläre Körnchenzellen- und Lymphozyteninfiltrate in den Hintersträngen und geringe meningitische Reizung abgeklungen; das 5. Sakr.-Segm. — bei der geringen Höhe der Lumbal- und Sakral-Segmente eine recht kleine Entfernung vom 3. Lumbal-Segment — zeigt die normalsten Verhältnisse des ganzen Rückenmarks. Nach aufwärts dagegen lassen sich die myelitischen Erscheinungen bis in das 1. Cervic.-Segm. verfolgen und sind hier sogar noch ziemlich hochgradig. Es bietet sich demnach anatomisch das ausgesprochene Bild der aufsteigenden Myelitis. Trotzdem möchte ich aber den Fall nicht zur Landryschen Paralyse rechnen. Die Landrysche Paralyse ist ja bekanntermassen eine keineswegs durch bestimmte pathologisch-anatomische Merkmale in Erscheinung tretende Erkrankung — so teilte Wappenschmidt[23]) die zwischen 1890 und 1900 mikroskopisch untersuchten Fälle nach den Befunden in sechs verschiedene Gruppen —, sie muss vielmehr als rein klinischer Begriff aufgefasst werden. Das Krankheitsbild meines Falles entsprach aber nicht dem Symptomenkomplex der Landryschen Paralyse.

Ad. 6. Der negative Ausfall der bakteriologischen Untersuchung bietet bei dem bekannt selten einwandfreien Nachweis von Mikroorganismen — in den meisten positiven Fällen handelte es sich um „banale" Infektion — nichts Auffälliges.

Zum Schlusse erfülle ich die angenehme Pflicht, Herrn Prof. Borst für die Uebernahme des Referates und besonders Herrn Prof. Roessle für die Ueberlassung des Falles und die jederzeit gütige Unterstützung meinen innigsten Dank auszusprechen.

Literaturverzeichnis.

1. Bruns Artikel: Myelitis. Eulenburgs Realenzyklopädie, 2. Aufl. Bd. 28. 1. Folge. 6. Jahrgang. 1896.
2. Fürstner, Zur Kenntnis der akuten dissem. Myelitis. Neurolog. Zentralblatt 1899, Heft 4.
3. Hochhaus, Ueber experimentelle Myelitis. Verhandl. des 15. Kongr. für innere Medizin 1897.
4. Hochhaus, Ueber Myelit. acuta. Deutsche Zeitschr. für Nervenheilkunde 1899. 5. Bd., 5. u. 6. Heft.
5. Lloyd James Hendric, Spinal Localisation as Shown by a Case of Acute Meningomyelitis, with Secondary Softening and Cavity Formation. The Journ. of the Amer. Med. Assoc. Vol. 49, No. 23, p. 1885. Ref. Jahresber. über die Leistungen und Fortschr. auf dem Gebiete der Neurologie und Psychiatrie. Bd. 12. 1908.
6. Mager, Ueber akute Myelitis. Arb. aus dem Neurolog. Inst. der Universität Wien. Herausg. v. Obersteiner. 1900. Heft 7.
7. Marinesco, Hämorrhag. Myel. nach Neurit. ascend. durch Gangrän des Beines. Sitzungsber. der Berl. med. Gesellsch. Mitteil. v. Leyden. Münchn. med. Wochenschr. 1898, pag. 407.
8. Münzer, Zur Histologie und Klassifikat. d. Landr. Paral. Berl. klin. Wochenschr. 1908, H. 26.
9. Oppenheim, Lehrb. d. Nervenkrankh. Berlin. 1902.
10. Redlich, Neuere Arb. über akute Myelitis. Zusammenfass. Refer. Zentralbl. für allgem. Pathologie und pathol. Anat. Bd. 9, 1898.
11. Salle, Zur Frage über die Wege der aufsteig. Myelitis. Deutsch. Zeitschrift für Nervenheilk. Bd. 37.
12. Schiff, Myel. haemorrh. acutiss. transv. bei Typhus abdom. Deutsches Archiv für klin. Med. Bd. 67. 1900.
13. Schmaus und Sacki, Vorles. über die path. Anat. des Rückenmarks. Wiesbaden 1901.
14. Schmaus, Akute Myelitis. Referat über Rückenmark. Ergebn. der allgem. Pathol. und path. Anat. Bd. 9. 1903.
15. Schmaus, Beitrag zur Kasuistik der akut. hämorrh. Myel., Myel. bulbi und Landr. Paral. Ziegl. Beitr. zur path. Anat. Bd. 37. 1905.
16. Schmaus, Ueber die Anwendung des Entzündungsbegr. auf d. Myel. Deutsch. Zeitschr. für Nervenheilk. Bd. 26. 1904.
17. Schweiger, Ueber Veränderung. d. Spin. Gangl. in einem Fall von Landr. Paral. (mit Stat. hypopl.). Deutsche Zeitschr. für Nervenheilk. Bd. 36, Heft 1.

Zu: Dr. Hermann Boehm, Ueber einen Fall von akuter hämorrhagischer disseminierter Myelitis im Anschluss an einen paranephritischen Abszess.

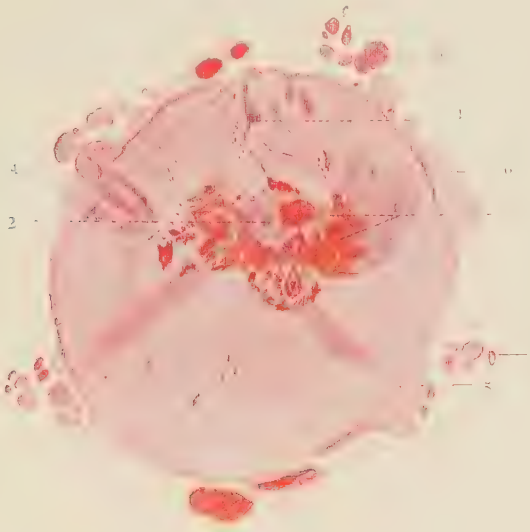

Abbildung 1.

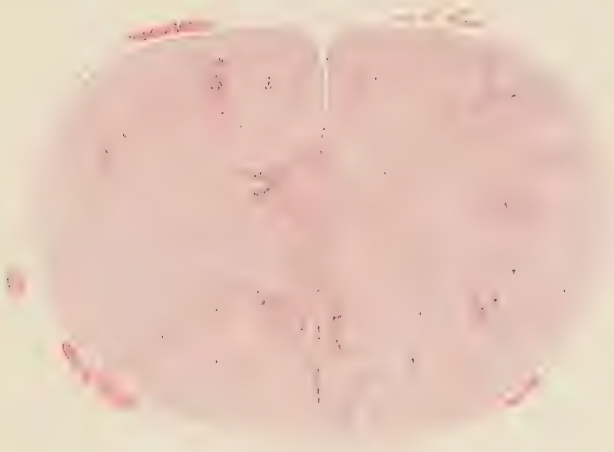

Abbildung 2.

Zu: Dr. Hermann Boehm, Ueber einen Fall von akuter haemorrhagischer disseminierter Myelitis im Anschluss an einen paranephritischen Abszess.

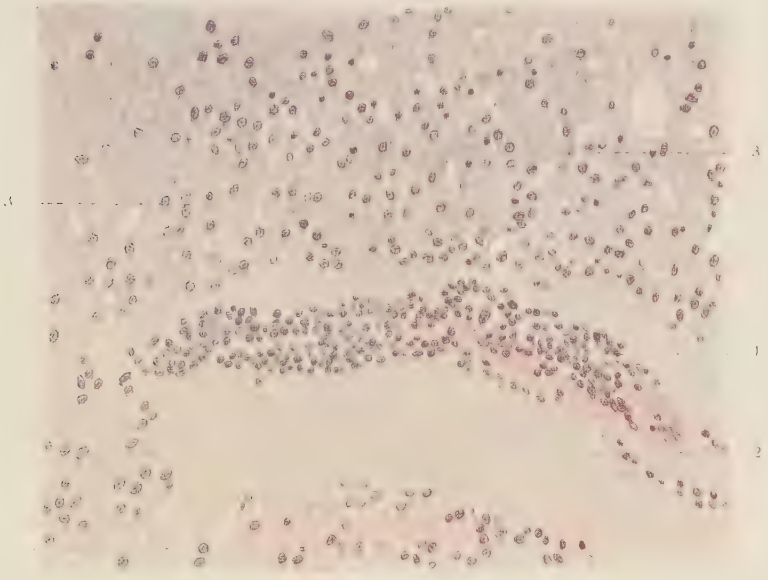

Abbildung 1.

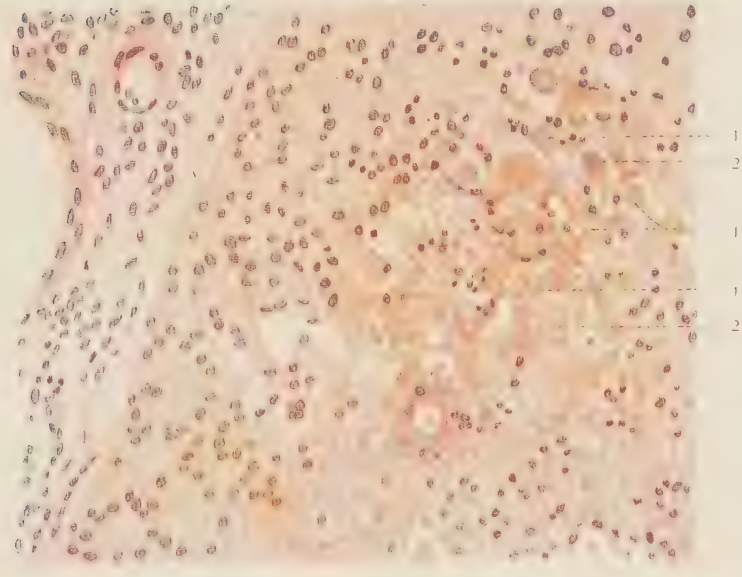

Abbildung 2.

18. Shimamura, Ueber einen Fall von Myelit. ex neurit. ascend. Zeitschr. für klin. Med. Bd. 24.
19. Stilling, Path.-anat. Bef. bei einem Fall von Landr. Lähmung. Arch. für Psych. und Nervenheilk. Bd. 46, Heft 2.
20. Strümpell, Ueber akute und chron. Myel. 23. Wanderversammlung der südwestdeutschen Neurologen und Irrenärzte zu Baden-Baden. 1898. Refer. Neurol. Zentralbl. 1898, Heft 13.
21. Tsunoda, Beitr. zur Kenntn. der Myel. ex neuritide. Wien. med. Wochenschr. 1898, No. 25. Ref. Jahresber. über die Leistungen und Fortschr. auf dem Gebiete der Neurologie und Psych. Bd. 12. 1908.
22. Verhandl. des 19. Kongr. für innere Medizin 1901.
23. Wappenschmidt, Ueber Landr. Paral. Deutsche Zeitschr. für Nervenheilk. Bd. 16.
24. Wyss, Hämorrh. Myel. und Phlebothromb. des Rückenmarks. Verhandlungen des 16. Kongr. für innere Med. 1898.
25. Ziegler, Lehrbuch der allg. und spez. pathol. Anatomie.
26. Zografidi, Contribut. à l'étude des accid. de décompress. chez l. plongeurs à scaphandre. Rev. d. Med. No. 2, pag. 159. Ref. Jahresber. über die Leistungen und Fortschr. auf dem Gebiete der Neurol. u. Psych. Bd. 11. 1907.

Erklärung zu den Abbildungen:

Taf. 1 Abbild. 1 — 3. Lumbal-Segment. Hämatoxylin-Eosinfärbung. 6 fache Vergrösserung.
1. Fissura longitudinalis anterior.
2. Zentralkanal.
3. Hämorrhagien.
4. Austritt des vorderen Wurzelnerven.
5. Eintritt des hinteren Wurzelnerven.
6. Degenerierte Begleitnerven.

Abbild. 2 — 3. Cervical-Segment. Hämatoxylin-Eosinfärbung. 6 fache Vergrösserung.
Zur Demonstration des perivaskulären Charakters der Entzündung.

Taf. 2 Abbild. 1 — 3. Cervical-Segment. Eisenhämatoxylin-van Giesonfärbung. Vergrösserung: Zeiss Oc. 2. Objekt DD.
1. Vasculitis.
2. Perivasculäres Oedem.
3. Vordringen des Oedems in das nervöse Gewebe.

Abbild. 2 — 4. Cervical-Segment. Eisenhämatoxylin-van Giesonfärbung. Vergrösserung: Zeiss Oc. 2. Objekt DD.
Bildung von corpora amylacea (1) aus gequollenen Axenzylindern (2).

Lebenslauf.

Geboren zu Fürth in Bayern am 27. Oktober 1884 als Sohn des praktischen Arztes Dr. Ludwig Boehm, absolvierte ich im Juli 1903 das K. Wilhelms-Gymnasium zu München. Im Oktober 1903 bezog ich die Ludwig-Maximilians-Universität zu München. In meinem 1. Semester diente ich beim III. Feld-Artillerie-Regiment. Im Mai 1909 bestand ich die ärztliche Hauptprüfung. Vom 1. Juni bis 1. Dezember 1909 war ich Praktikant im K. Pathologischen Institut zu München; seit 1. Dezember 1909 bin ich im Krankenhaus l. d. I. I. Medizinische Abteilung als Medizinalpraktikant beschäftigt.